

## 特集：ここまでの低侵襲性がん治療の進歩

## 乳癌センチネルリンパ節生検と腋窩リンパ節温存

## Trend in Decreasing Rate of Axillary Dissection in the Era of Sentinel Node Biopsy in Women with Invasive Breast Cancer

佐藤 信昭 金子 耕司 神林 智寿子 松木 淳  
丸山 聡 野村 達也 中川 悟 瀧井 康公  
藪崎 裕 土屋 嘉昭 梨本 篤 本間 慶一\*

Nobuaki SATO, Koji KANEKO, Chizuko KANBAYASHI, Atushi MATSUKI  
Satoshi MARUYAMA, Tatsuya NONURA, Satoru NAKAGAWA, Yasumasa TAKII,  
Hiroshi YABUSAKI, Yoshiaki TSUCHIYA, Atsuhiko NASHIMOTO and Kei-ichi HOMMA\*

## 要 旨

センチネルリンパ節 (SLN) は原発巣からリンパ管に入った癌細胞が最初に到達するリンパ節であり、領域リンパ節の中で最も転移の可能性が高いリンパ節である。腋窩SLNが乳房の領域リンパ節である腋窩リンパ節の転移状況を反映する。

SLNの同定率は色素とRIをトレーサーとして使用することにより向上し、術中転移診断に分子病理診断法であるOSNA法が採用され、より正確な転移診断が可能となった。

最近3年間では原発乳癌手術症例の64.8%で腋窩リンパ節郭清 (ALND) が回避されている。分子病理診断法により微小転移pN1miの発見も増えているが、乳癌のサブタイプ別の薬物療法という治療の個別化によりSLN転移陽性例においてもALNDの省略が可能との報告もあり、腋窩リンパ節の温存によるさらなる低侵襲外科手術が期待される。

## I はじめに

前回、1999年1月、今から14年前の県立がんセンター新潟病院医誌には、原著論文として、乳房温存における三次元ヘリカルCTの有用性—断端陽性率の検討から—が掲載されている。この時まで浸潤癌123例に対して術前ヘリカルCTによる手術シミュレーションによる乳房温存手術が行われ、乳房の断端陽性率も諸家の報告に比べて低いことが報告<sup>1)</sup>されており、現在の乳房温存手術手技がほぼ確立していた。

臨床的に明らかな腋窩リンパ節転移が陽性の患者に対して腋窩リンパ節郭清 (ALND) は局所制御の意義が大きく、生存率の向上に寄与する可能性があるため、リンパ節郭清が勧められている。レベルI、IIの郭清を標準に、レベルII、IIIに明らかにリンパ節転移が疑われる場合には、その範囲を含めて十分な郭清をすることが望ましい。しかし乳癌のALND

では術後の上腕知覚障害、上腕運動障害が避けられず、これを少しでも低減するためにALNDの省略が求められてきた。

当科では2000年9月より、腋窩リンパ節マッピング (lymphatic mapping) とセンチネルリンパ節生検 (SLNB) を導入し、SLN転移陰性 (pN0) ではALNDの省略による手術侵襲の軽減を行ってきた。

本稿では、低侵襲手術としての乳癌のSLN生検の現状と展望について述べたい。

## II センチネルリンパ節生検

## 1. SLNBの歴史

SLNBは1977年陰茎癌に始まり、1992年悪性黒色腫に用いて、その有用性が報告された。乳癌に対しては1993年Kragらがガンマプローブ法で、1994年Giulianoらが色素法での成績を報告している。日本では1996年から野口らが研究を開始した<sup>2,3,4)</sup>。

新潟県立がんセンター新潟病院 外科, 病理部\*

**Key words** : 乳癌 (breast cancer), センチネルリンパ節生検 (sentinel lymph node), 分子病理診断法 (one-step nucleic acid amplification), 低侵襲外科手術 (less invasive surgery), 腋窩リンパ節郭清 (axillary dissection)

## 2. SLNBの概念

SLN（前哨リンパ節，みはりリンパ節）とは原発巣からリンパ管に入った癌細胞が最初に到達するリンパ節であり，領域リンパ節の中では最も転移の可能性が高いリンパ節である。

実際に腫瘍周囲にトレーサーを注射すると，リンパ管が染まりその到達したリンパ節をSLNと考えるわけである。このリンパ節を同定・生検し癌の転移の有無を調べて，領域リンパ節全体の転移の指標にしようとする方法がセンチネルリンパ節生検（SLNB）である。

熟練した外科医，病理医，放射線科医のチームで行われるSLNBは，臨床的リンパ節転移陰性N0早期乳癌の腋窩リンパ節転移の有無を偽陰性率<10%の精度でほぼ正確に診断できる。この結果に基づき

SLN転移陰性にはALND省略法がALNDと長期予後は同等で，術後有害事象の頻度が少なく，QOLは有意に改善することから標準的治療法と考えられる<sup>3,5,6,7</sup>。

## 3. 当科におけるSLNの同定と転移診断法

SLNBを2000年9月より開始し，当初はSLNB後にバックアップALNDを行った。2001年からSLN転移陰性例におけるALNDを省略し，現在にいたっている。

SLNBは2010年3月までは先進医療，2010年4月より保険収載された。当科では導入から暫く，SLNの同定法として<sup>99m</sup>Tcで標識されたフチン酸を用いた単一トレーサー法で行っていた。しかし，2010年4月の保険収載を機に，医療用放射性同位元素に加え，色素を併用する二重トレーサー法を開始した（図1，2）。

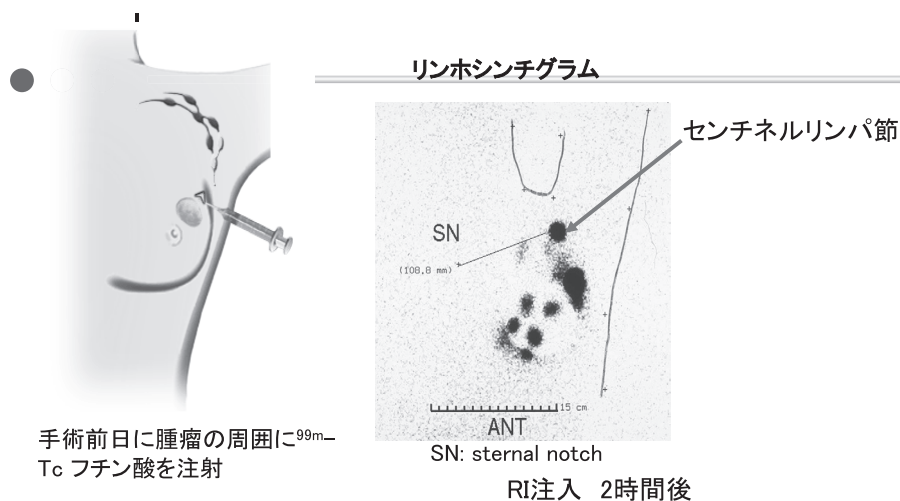


図1 lymphomapping（アイソトープ法）

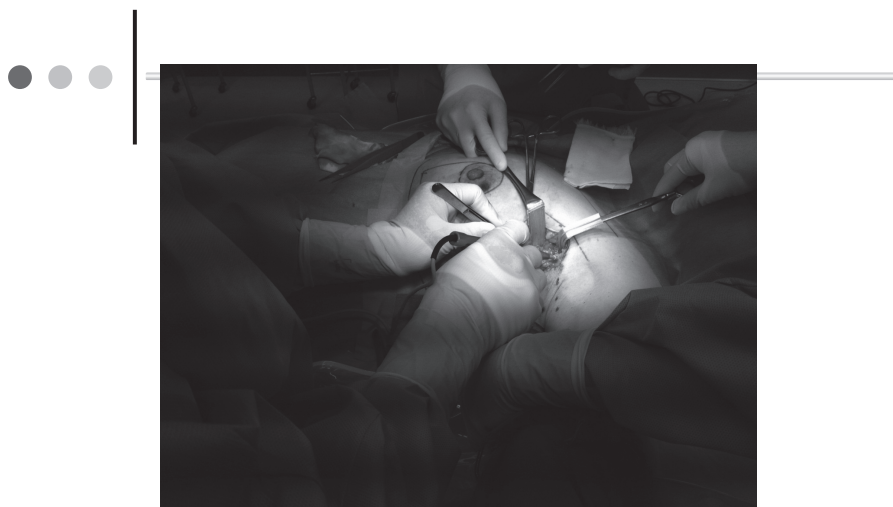

図2 色素法とRIトレーサー法

4. 当科の実績

2009年1月から2011年12月までの3年間の原発乳癌手術例は987例で、腋窩手術の内訳は、ALNDが347例（乳房切除術あるいは乳房部分切除）、腋窩リンパ節温存が640例（SLNのみ452例、非郭清188例）であり、腋窩リンパ節の温存が64.8%で可能であった。

5. SLNの問題点と展望

1) SLN転移診断

① 術中迅速病理診断の問題点

SLNの転移は術中迅速診で判定する。凍結組織切片の術中迅速病理診断の特異性は高い。しかし、感度は永久組織診より劣り、術後の永久組織診で、

特に微小転移で、判定が覆る場合がある。

② One-Step Nucleic Acid Amplification (OSNA) 法

当科では2010年4月より、SLNのリンパ節転移検索法として、従来の病理組織学的検索に加えて、CK19 mRNAをマーカーとした分子病理診断法であるOSNA法を導入している。

摘出リンパ節を試薬リノアグで検体処理し、RNAの抽出と精製を行わずに、調整した試薬を体外診断用医薬品リノアンプBCと6種類のプライマーによるRT-LAMP法を採用することで、サンプル調整から判定まで約40分程度で行われる迅速、簡便なシステムである<sup>8)</sup> (図3, 4)。

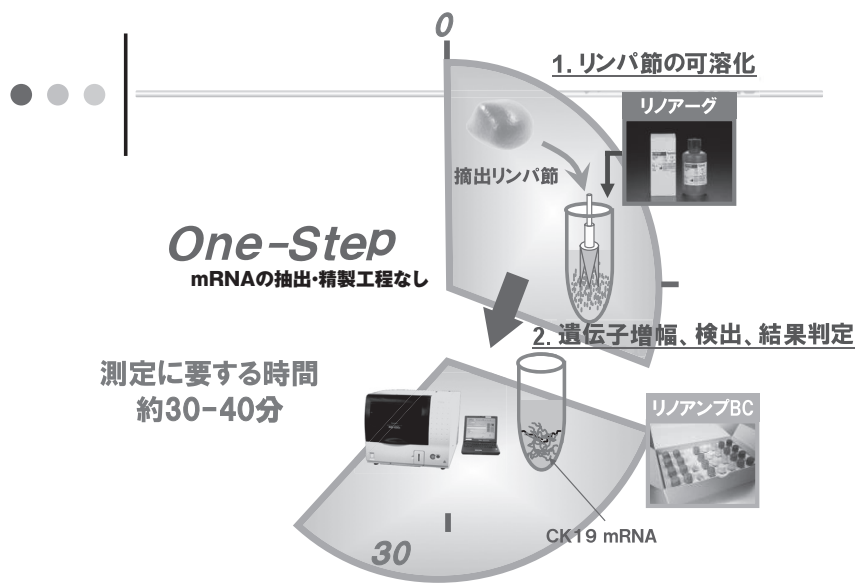
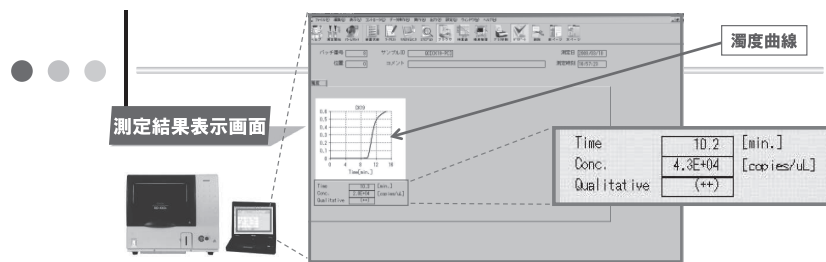


図3 One Step Nucleic acid Amplification



CK19 mRNA 濃度	測定結果	判定
$5.0 \times 10^3$ copies/uL <	++	陽性
$2.5 \times 10^2 \sim 5.0 \times 10^3$ copies/uL	+	
$2.5 \times 10^2$ copies/uL >	-	陰性

図4 CK19 mRNAコピー数による判定基準

2009年5月から2009年12月までの84例176個ではSLNの中心2mm幅を、2010年1月から9月までの107例211個では中心1mm幅のみを組織診断（迅速→永久）に供し、逆にOSNA法へ供する組織量を増加させその精度を検討した。OSNA法と最終病理判定との一致率は90%以上と良好であった。前期ではOSNA法で転移(-), 病理検索(+ )は0例であったが、OSNA法に多く組織を供した後期にはOSNA法(+), 病理検索(-)が9例と、OSNA法のみによる転移陽性例が増加した<sup>9)</sup>。

現在、CK19(-)症例のマクロ転移を見逃さないためにSLNを中心に二分し、断面の捺印細胞診後、SLNをすべてOSNA法で検索としている。

### ③ SLNの微小転移 (pN1mi) の臨床的意義

全SLNをOSNA法で検索した場合、凍結多切片の病理組織診断に比較して、リンパ節転移、とくに、微小転移 (pN1mi) の発見率が高まった。患者の特徴としては閉経後、腫瘍因子では脂肪組織浸潤(-), リンパ管浸潤(-)のless aggressiveな症例でリンパ節転移の検出率が高まった<sup>10)</sup>。

SLN pN1miの意義を明らかにするために自験例を検討した。2000年3月～04年の手術例535例 (SLN転移(-)353例, SLN転移(+ )182例を対象にSLN転移径とnon-SLNへの転移状況と、2000年～07年のSLN生検1064例中、SLN偽陰性と迅速病理診断で<0.4mmのALND(-)の46例 (46/1064例, 3.2%) の再発形式を検討した。

SLN転移径<0.4mmの32例では1例 (3.1%) にnon-SLN (SLN近傍) 転移を認めた。0.5<<1.0mmでは23.5% (4/17例), 1.0<<2.0mmでは33.3% (8/32例) にnon-SLN転移を認めた。

SLN pN1mi, ALND(-)46例 (術後内分泌療法45.6%, 化学療法 (EC) 10.9%に施行) の4年無病生存率97.8%で、腋窩リンパ節再発、肝転移を各1例認めた。

SLN pN1mi径が大きくなるほどnon-SLN転移率が高くなった。一方、SLN pN1mi, ALND(-)例の検討では、薬物療法がALND(-)の全例に施行されなかったにもかかわらず術後再発率は高くなかった。SLN pN1miで、SLN単独転移が予測される場合にはALNDを省略できる可能性が示唆された<sup>11)</sup>。

## 2) SLN 転移 “陽性” 例に対するALND省略

### ① ACOSOGZ001試験

ACOSOGZ001試験では、SLN転移陽性2個以内、乳房温存手術+術後放射線治療+全身薬物療法例では、ALNDを行っても行わなくても全生存率は変わらないことが報告された<sup>12)</sup>。

登録症例数が目標に達せずに試験が終了したこと、観察期間が短すぎるとの批判に対しては、対

象患者のイベント数が当初の想定よりも非常に少なかったためエントリーが進まなかったこと、これまでの数多くのデータからみると局所再発の多くはサブタイプを考慮すると2年程度で発生しており、この期間は十分にクリアしている、ことから“質”に関して問題ないとされている。

全生存率に差が見られなかった要因としては腋窩リンパ節への局所療法よりも、バイオロジーと全身薬物療法の効果が大きいと考えられる。

### ② MSKCC ( Memorial Sloan-Kettering Cancer Center )

米国で最も大きながんセンターのひとつであるMemorial Sloan-Kettering Cancer Centerでは実地臨床において、ACOSOGZ001試験の結果を積極的に取り入れている。

乳癌手術では基本的にSLNBを適応する。逆に、SLNBの適応とならない症例は術前の穿刺吸引細胞診転移陽性N (+), 超高齢者などSLNBの転移の有無により、治療方針が変わらない患者である。

T1, T2 & N0にはSNB迅速病理診断は行わない。かつ、多分割の免疫組織染色IHCも行わない。

永久標本でSLN転移2個以内かつ被膜外浸潤あり、あるいは3個以上転移陽性ではALNDを追加する。乳房切除症例、術前化学療法後のリンパ節転移陽性例は化学療法抵抗性なのでSLNBではなくALND適応と考えられる。

SLNBの導入後、微小転移例が増加している。無再発生存期間 (DFS) は、pN0 (真の陰性) > 微小転移 > マクロ転移の順に低下する。ただし、SLNに微小転移が見つかった場合でもALNDの意義は無いので、追加郭清を施行していない。

ACOSOG Z0011 試験の報告以降、米国ではALND率の低下、術中迅速病理診断施行例の減少、手術時間の短縮傾向がみられた。さらに、より大きな腫瘍径、小葉がん、SLN転移径、転移の節外進展、non-SLNへの転移率が高いなどの臨床病理学的因子を考慮してALNDを施行する傾向にある<sup>13)</sup>。

### 3) 術前薬物療法とSLNB

術前化学療法のメリットとして、①腫瘍が縮小により乳房を温存できる可能性が高くなること、②原発巣の縮小から治療効果評価できる (薬剤感受性の評価) こと、③原発巣の病理学的効果から予後を予測できることが挙げられる。

術前化学療法で腫瘍縮小効果が十分にあった場合には、リンパ節中の転移が消失する。この場合SLNBでリンパ節転移状況を正しく把握できれば、ALNDの合併症を回避できる可能性がある。

日本乳癌学会の乳癌診療ガイドラインでは、術前化学療法後にSLNBによるALNDの省略は勧め

られるか、との質問に対しては、以下の回答がある<sup>16)</sup>。

C1=術前化学療法前にN0である症例においてはセンチネルリンパ節生検による郭清省略を細心の注意のもと行うことを考慮してもよい。

C2=術前化学療法前にN1以上である症例においては術前化学療法後にセンチネルリンパ節生検による郭清省略は基本的に勧められない。

ACOSOG Z1071試験では腋窩リンパ節転移の確認されたT0-4, N1-2, M0の術前化学療法後のSLNBの意義が検討された。手術時にSLNB後にALNDを施行した。エンドポイントはSLNの偽陰性率であった。術前化学療法による腋窩リンパ節転移消失は40%に認められた。SLNの同定率は84%, 偽陰性率が12.8%であり, 当初想定した偽陰性率10%より高率であった<sup>14)</sup>。

German SENTINA (SENTInel NeoAdjuvant) 試験の報告も、術前化学療法による腋窩リンパ節転移消失症例のSLNの同定率は低く、偽陰性例も多いことから、術前化学療法によりSLNBの成功率は低いことが報告されている<sup>15)</sup>。

最新の報告でも、臨床的に転移陽性例に対する術前化学療法後のSLNBは、リンパ節転移が消失してもSLN同定率が低く、偽陰性率も低くないことから、臨床試験として行われる段階と考えられる。

### Ⅲ 全体のまとめ

SLNの同定は色素とRIをトレーサーとして使用することにより、容易になった。SLNの術中転移診断には分子病理診断法であるOSNA法が施行可能になり、より正確な転移診断が可能となった。

分子病理診断法による微小転移pN1miの発見も増えているが、乳癌のサブタイプ別の薬物療法の個別化によりSLN転移陽性例においてもALNDの省略が可能との報告もあり、腋窩リンパ節の温存によるさらなる低侵襲外科手術が期待される。

### 参考文献

- 植松孝悦, 椎名 真, 小林晋一ほか: 乳房温存手術における三次元ヘリカルCTの有用性-断端陽性の検討, 県立がんセンター新潟病院医誌. 38(1): 35-38, 1999.
- Kim T, Giuliano A, Lyman G.: Lymphatic mapping and sentinel lymph node biopsy in early-stage breast carcinoma A metaanalysis. *Cancer*.106(1):4-16, 2006.
- Krag DN, Anderson SJ, Julian TB, et al.: National Surgical Adjuvant Breast and Bowel Project: Technical outcomes of sentinel-lymph-node resection and conventional axillary-lymph-node dissection in patients with clinically node-negative breast cancer: results from the NSABP B-32 randomised phase III trial. *Lancet Oncol*. 8(10):881-8, 2007.
- Noguchi M, Motomura K, Imoto S et al.: A multicenter validation study of sentinel lymph node biopsy by the Japanese Breast Cancer Society. *Breast Cancer Res Treat*. 63(1): 31-40, 2000.
- Lyman GH, Giuliano AE, Somerfield MR et al.: American Society of Clinical Oncology guideline recommendations for sentinel lymph node biopsy in early-stage breast cancer. *J Clin Oncol*. 23(30): 7703-20, 2005.
- Veronesi U, Paganelli G, Viale G et al.: Sentinel-lymph-node biopsy as a staging procedure in breast cancer: update of a randomized controlled study. *Lancet Oncol*. 7(12): 983-90, 2006.
- Mansel RE, Fallowfield L, Kissin M, et al.: Randomized multicenter trial of sentinel node biopsy versus standard axillary treatment in operable breast cancer. the ALMANAC Trial. *J Natl Cancer Inst*. 98(9): 599-609, 2006.
- Tsujimoto M, Nakabayashi K, Yoshidome K, et al.: One-step nucleic acid amplification for intraoperative detection of lymph node metastasis in breast cancer patients. *Clin Cancer Res*. 13(16):4807-4816,2007.
- 本間慶一, 佐藤信昭, 神林智寿子, 他: 当院におけるOSNA法によるセンチネルリンパ節の転移診断. 第19回日本乳癌学会学術総会プログラム抄録集. p316. 2011.
- Osako T, Iwase T, Kimura K, et al.: Intraoperative molecular assay for sentinel lymph node metastases in early stage breast cancer: a comparative analysis between one-step nucleic acid amplification whole node assay and routine frozen section histology. *Cancer*. 117(19):4365-74, 2011.
- 佐藤信昭, 神林智寿子, 金子耕司, 他: 乳癌センチネルリンパ節微小転移の意義. *日本外科系連合学会誌*. 37(4): 742-746, 2012.
- Giuliano AE, Hunt KK, Ballman KV, et al.: Axillary dissection vs no axillary dissection in women with invasive breast cancer and sentinel node metastasis: a randomized clinical trial. *JAMA*. 305(6):569-75, 2011.
- Caudle AS, Hunt KK, Tucker SL, et al.: American College of Surgeons Oncology Group (ACOSOG) Z0011: impact on surgeon practice patterns. *Ann Surg Oncol*. 19(10):3144-51,2012.
- Boughey JC, Suman VJ, Mittendorf EA, et al.: The role of sentinel lymph node surgery in patients presenting with node positive breast cancer (T0-T4, N1-2) who receive neoadjuvant chemotherapy - results from the ACOSOG Z1071 trial.: *Cancer Research*. 72(24) Supplement 3:1s-608s,2012.
- Kuehn T, Bauerfeind IGP, Fehm T, et al.: Sentinel Lymph Node Biopsy Before or After Neoadjuvant Chemotherapy - Final Results from the Prospective German, multiinstitutional SENTINA-Trial. *Cancer Research*. 72(24) Supplement 3: 1s-608s, 2012.
- 日本乳癌学会編: 科学的根拠に基づく乳癌診療ガイドライン1. 治療編. 2011年版. p212-213. 金原出版.2011.