

肺癌外科治療の最近の進歩

Recent Advanced Surgical Treatment of Primary Lung Cancer

青木 正 岡田 英 清水 勇 希

Tadashi AOKI, Akira OKADA and Yuki SHIMIZU

要旨

これまで肺癌に対する外科治療は、肺癌の初回治療として行われることがほとんどであった。しかし近年、分子標的薬や免疫治療の開発進歩により術前にこれらの薬剤を導入治療として行い、その後手術をする臨床試験が行われるようになった。また初回治療後の遺残病変に対する外科治療も行われるようになってきた。

このような最近の肺癌に対する外科治療の変化と進歩をI 手術治療、II 術前導入治療後の手術、III Salvage手術の各観点から概説する。

はじめに

しばらく肺癌に対する外科治療は胸腔に対する手術アプローチが話題となっていたが、従来の開胸手術は次第に減少し現在では胸腔鏡を使用した鏡視下手術（マルチポート¹⁾からユニポート²⁾まで）あるいはロボット手術³⁾に集約された。日本胸部外科学会の報告では、2017年に胸腔鏡を使用した原発性肺癌手術は73%⁴⁾に及び臨床病期IA期肺癌では75%に達していると報告された⁵⁾。当科でも2016年には肺癌手術の43%にしか胸腔鏡手術を導入していなかったが、2019年にはその割合は94%⁶⁾となった。

しかし日常診療で行われている胸腔鏡手術であるが、肺癌診療ガイドライン2020年版では臨床病期I期非小細胞肺癌に対して、胸腔鏡補助下肺葉切除を行うように提案する（推奨の強さ：2，エビデンスの強さ：B）となっている⁷⁾。ここまで胸腔鏡手術が普及すると開胸手術との比較を行う臨床試験の立案は困難で、確立したエビデンスのないまま今後も胸腔鏡を使用した手術の割合が増えると考えられる。

I 手術治療

長らく非小細胞肺癌の外科治療は、肺葉切除と縦隔リンパ節郭清が標準術式とされてきた。肺癌診療ガイドライン2020年版でも、臨床病期I-II期非小

細胞肺癌で外科切除可能な患者に対する術式は、肺葉以上の切除を行うことを推奨するとされ、そのエビデンスの強さはC，また総合的評価では行うよう強く推奨（1で推奨）できると判断された⁷⁾。これは1995年に報告された米国Lung Cancer Study Groupによる肺葉切除と縮小手術のランダム試験の報告⁸⁾とそれ以降の有害事象の報告⁹⁾を受けたものである。

ただし、最近の画像診断の進歩により日常診療では異なった術式が選択されたり、心肺併存症のために行われる消極的縮小手術の経験から縮小手術の可能性について2000年代より様々な臨床試験が計画された。

1. 肺葉切除の縮小

日本では、当科も参加しているJCOG（日本臨床腫瘍研究グループ）肺がん外科グループが、術前画像を基に早期がん（画像的非浸潤癌）を想定した肺葉を温存する縮小手術の開発を行ってきた¹⁰⁾（図1）。

すなわち胸部CTにおける腫瘍の全体径と全体径と充実径の比（Consolidation/Total Size = C/T比 図1）を測定して縮小手術が可能か検討した。2002年から開始されたJCOG0201（胸部薄切CT所見に基づく肺野型早期肺癌の診断とその妥当性に関する研究）で腫瘍径2 cm以下，C/T比0.25以下が非浸潤癌として妥当であることが判明した¹¹⁾。この結果を受



肺がん外科グループ：肺がん治療開発マップ 2020.1. 手術療法

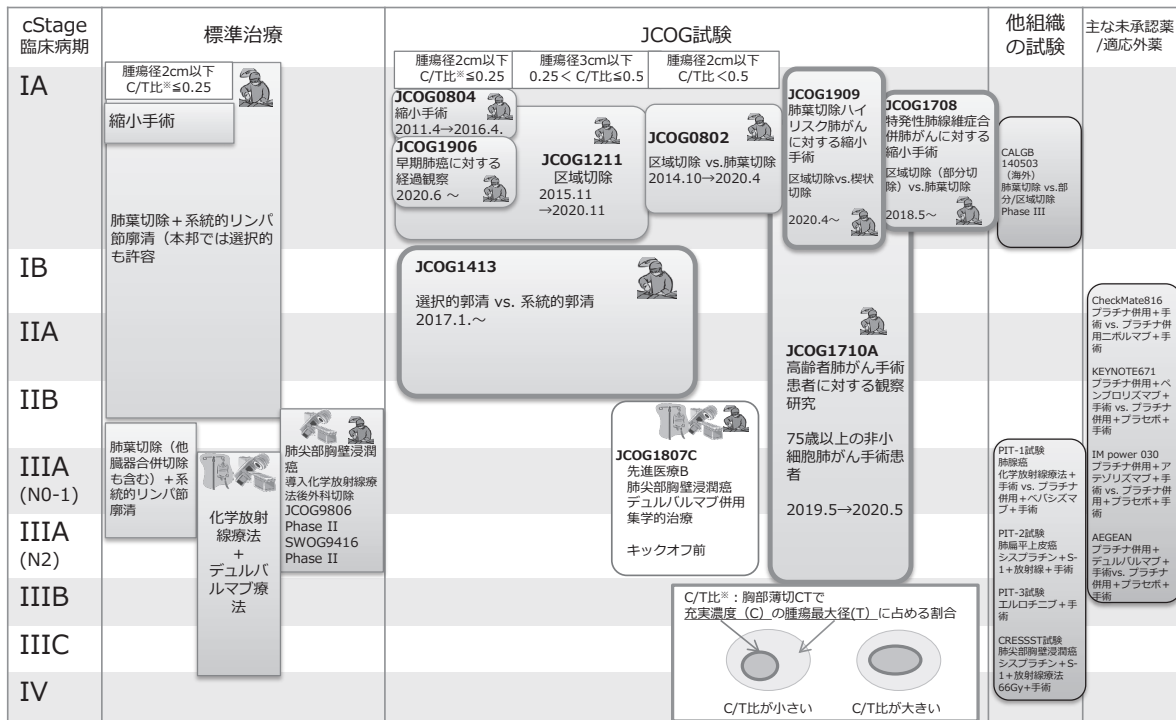


図1 日本臨床腫瘍研究グループ (JCOG) 肺がん外科グループ 肺がん治療開発マップ 文献10) より引用

けてJCOG0804 (胸部薄切CT所見に基づく肺野型早期肺癌に対する縮小切除の検証的非ランダム化試験) を計画し2011年より試験開始した。2017年に結果が公表され、非浸潤癌の楔状切除での5年無再発生存は99.7%と良好な局所制御が報告された¹²⁾。このカテゴリーに属する非浸潤癌相当の肺腫瘍では長年変化しない腫瘍も経験する、このような腫瘍の経過観察をおこなう試験がJCOG1906 (胸部薄切CT所見に基づく早期肺癌に対する経過観察の単群検証的試験 (EVERGREEN) UMIN000040818) であり、2020年6月に開始された。結果判明は10年以上先ではあるが、手術しなくてもよい肺腫瘍が認識される意義は大きいと考えられる。

画像的非浸潤癌以外の小型肺癌に対する縮小手術の可能性についても2009年からJCOG0802/WJOG4607L (肺野末梢小型非小細胞肺癌に対する肺葉切除と縮小切除の第III相試験) が行われた¹³⁾。この試験の安全性については既に報告された¹⁴⁾ が、最終結果は2021年に公表される。この試験の結果によっては小型肺癌の標準手術が変わる可能性がある。

またJCOG0201 (胸部薄切CT所見に基づく肺野型早期肺癌の診断とその妥当性に関する研究) では、3センチ以下のすりガラス陰影優位な肺癌の予後が

良好でリンパ節転移も少ないことが示された¹⁵⁾。この結果を受けて同腫瘍に対してJCOG1211 (胸部薄切CT所見に基づくすりガラス陰影優位のcT1N0肺癌に対する区域切除の非ランダム化検証的試験 UMIN000011819) が行われ登録が完了した。結果の公表は2021年以降となる。

2, リンパ節郭清範囲の縮小

ガイドラインによると肺癌手術では、肺門縦隔リンパ節郭清を行うよう推奨すると記載されている⁷⁾。しかし肺門縦隔リンパ節郭清は、Nodal Dissection 2a-1 (選択的リンパ節郭清) とNodal Dissection 2a-2 (系統的リンパ節郭清) の二つの範囲の記載があり、後方視的な研究の結果から系統的リンパ節郭清は、選択的リンパ節郭清+転移が稀なリンパ節郭清と言える¹⁶⁾。そのどちらを選択するかは、施設の判断に任されてきた。そもそも、肺癌手術において肺門縦隔リンパ節郭清が推奨されるものの郭清により予後に差があるという明確な根拠はなく、その目的は正確な病理診断のために推奨されると記載されている⁷⁾。より正確な病理診断を求めるのであれば郭清範囲を広くすることによりたくさんのリンパ節が切除され正確性が向上し、Nodal Dissection 2a-2を選択すべきと思われる¹⁷⁾。

そこでJCOG1413（臨床病期 I / II 期非小細胞肺癌に対する選択的リンパ節郭清の治療的意義に関するランダム化比較試験 (L-SPEC trial) UMIN000025530) が計画された。この試験では、リンパ節郭清範囲の違いで全生存期間に差があるのかを検証する目的で、2018年から症例集積が開始され総研究期間は15年である。

3, 併存症を有する肺癌に対する手術

肺癌は、肺気腫や間質性肺炎などの肺併存症を有する患者に多く発生するとされている、一方でこのような併存症を有する患者では胸部レントゲンなどの撮影頻度が多いから肺癌の発見率も高いとの認識もある。

肺気腫合併肺癌手術では、気腫肺の切除が同時に行われると肺機能が改善するとの報告¹⁸⁾があるが、同時に切除されない場合には肺機能の低下を招くことが知られている。したがって肺癌発生肺葉と気腫肺の位置により手術術式も検討されることが一般的と思われる。

間質性肺炎合併肺癌では、手術後の急性増悪が一定程度発生しその予後も不良である¹⁹⁾。近年術式や間質性肺炎の治療歴などから急性増悪発生率を予測することが可能となった²⁰⁾。しかしこの急性増悪を予防する手段は施設ごとに様々な手法が取り入れられているのが現状で、根拠のある予防方法が存在しなかった。

JCOGでは縮小手術を取入れることにより（特発性肺線維症 (IPF) 合併臨床病期I期非小細胞肺癌に対する肺縮小手術に関するランダム化比較第III相試験 (JCOG1708, SURPRISE trial) UMIN000032696), NEJSG (北東日本研究機構) では抗線維化薬の効果²¹⁾を根拠として周術期に本薬剤を使用することにより術後間質性肺炎の急性増悪を防ぐこと（特発性肺線維症 (IPF) 合併非小細胞肺癌に対する周術期ピルフェニドン療法術後急性増悪抑制効果に関する第III相試験 (NEJ034) UMIN000029411) を目的とした臨床試験が行われている。これらの試験結果によりより安全な手術ができるようになることを期待する。

4, 高齢者および低肺機能の肺癌手術

高齢者や低肺機能肺癌患者では、経験的に縮小手術が行われる傾向にあった。これはいずれも臓器機能、特に心肺機能に予備能力が乏しくいったん術後有害事象が発生すると重篤になりQOLの低下を招くことが経験則として理解されていたためである。日本呼吸器外科学会からは高齢者の有害事象の発生頻度予測を可能にする研究が報告²²⁾された。

またJCOGでは、高齢者肺癌患者の術後QOLの観

察研究が行われ（高齢者肺癌手術例に対するADLの転帰を評価する前向き観察研究 (JCOG1710A, CANOPUS) UMIN000036796), 低肺機能患者の縮小手術術式に関する第三相試験（肺葉切除高リスク臨床病期IA期非小細胞肺癌に対する区域切除と楔状切除のランダム化比較試験 (JCOG1909 ANSWER) UMIN000040089)²³⁾も行われている。これらの知見が明らかになりいわゆるハイリスク患者でも安全で有益な手術を行えるようになることが望まれる。

II 術前導入治療後の手術

肺癌の外科治療成績は他癌に比較すると遜色のないものであるが、完全切除症例であっても遠隔転移や縦隔リンパ節再発などで局所再発してくる症例がある。術前治療によりこれらがコントロールされればさらに治療成績は良好となると思われるが、これまでの知見より臨床病期I-II期では術前プラチナ併用化学療法は行わないように推奨されている²⁴⁾。また進行期肺癌であるIIIA期肺癌でも臨床試験を計画しても多彩な臨床像を持つために症例集積が難しく中止になるものがあった²⁵⁾。海外から切除可能N2肺癌に対して外科的治療（肺葉切除）の追加の有用性が報告された (INT0139試験)²⁶⁾。そこで現在の診療ガイドラインでは、弱い推奨ではあるが、肺葉切除可能な臨床病期IIIA期肺癌に対しては術前放射線化学療法が提案されている²⁴⁾。

最近では、分子標的薬や免疫療法の進歩によりこれらを術前治療に導入しようとさまざまな試験が計画され遂行されている。特に免疫療法では、腫瘍の存在する術前に使用することでPD-1経路の遮断により、宿主免疫の適合能が増大し、腫瘍のクローン不均一性が減弱し抗腫瘍効果が増強する可能性があることや、原発巣は腫瘍特異的T細胞の増殖と活性化、および微小環境の全身的な監視の抗原源として活用される可能性があることで効果的と報告されている²⁷⁾。

術前治療として免疫療法を組み入れた第三相試験 (表1) では、CheckMate 816 (早期非小細胞肺癌 (NSCLC) における化学療法単独に対するニボルマブ及びイピリムマブあるいはニボルマブ及び化学療法の術前補助化学療法の臨床試験 NCT02998528) が主要評価項目である病理学的完全奏功の改善を達成したが、引き続きもう一つの主要評価項目である無イベント生存期間を追跡中である。IMpower030 (切除可能なII, IIIA, 又は一部のIIIB期の非小細胞肺癌患者を対象に、プラチナ製剤をベースとする化学療法との併用におけるアテゾリズマブ術前補助療法の有効性及び安全性を評価する第III相二重盲検多施設共同ランダム化試験 NCT03456063),

表1 非小細胞肺癌術前導入治療

名称	対象	使用薬剤		参加
免疫治療				
CheckMate 816	IB期 - IIIA期	ニボルマブ及び イピリムマブ	NCT02998528	×
IMpower030	切除可能なII, IIIA, 又は一部のIIIB期	アテゾリズマブ	NCT03456063	○
KEYNOTE-671	II期・IIIA期又はIIIB (T3-4 N2) 期	ペムブロリズマブ	NCT03425643	×
AEGEAN	II期およびIII期	デュルバルマブ	NCT038001	○
DEEP OCEAN (JCOG1807C)	肺尖部胸壁浸潤癌	デュルバルマブ	jRCTs031190223	×
分子標的薬				
neoADAURA	EGFR陽性	オシメルチニブ	NCT04351555	○

KEYNOTE-671 (II期・IIIA期又はIIIB (T3-4 N2) 期の切除可能非小細胞肺癌患者を対象とした術前補助療法/術後補助療法としてペムブロリズマブ併用又は非併用のプラチナ製剤併用化学療法を比較する無作為化二重盲検第III相試験 NCT03425643) や AEGEAN (II期およびIII期の切除可能非小細胞肺癌の治療として、ネオアジュバンド/アジュバンド療法におけるデュルバルマブ投与を評価する第III相二重盲検プラセボ対照国際多施設共同試験 NCT038001) は症例集積中あるいは追跡中である。当院でもIMpower030とAEGEANに参加した。

第三相試験ではないがJCOG肺がん外科グループでは、肺尖部胸壁浸潤癌に対する化学放射線療法後の術前後デュルバルマブもしくはデュルバルマブ維持療法を併用した集学的治療に関する単群検証的試験JCOG1807C (jRCTs031190223) を計画し、より切除が困難な腫瘍を対象に試験をおこなっている。

分子標的薬を用いた術前治療の第三相試験は、neoADAURA (EGFR陽性切除可能非小細胞肺癌患者の術前補助治療におけるオシメルチニブ単剤または化学療法との併用を標準化学療法単独と比較する試験 NCT04351555) が開始され、当院も参加予定である。

今後この方面での知見が積み重なり、術前治療のエビデンスが確立してくると外科治療対象が拡大するものと思われる。しかし、術前導入治療後の手術においては、その効果により手術の困難さが増すことが予想される。導入治療後に肺全摘を行った症例の死亡率の高さがこのことを示している²⁸⁾。免疫療法を導入治療に用いた場合には、肺門部付近の線維化や炎症性変化のために鏡視下手術が遂行できないという手術の困難さが報告されている²⁹⁾。現在は鏡

視下手術が肺癌手術の主流であるが、さらに鏡視下手術が進歩して術前治療後でも血管形成³⁰⁾や気管支形成³¹⁾を伴うような困難手術がどんな施設でも可能になるのか、開胸手術が見直されるようになるのかはわからない。

III Salvage手術

現在切除不能臨床病期IIIA期肺癌の標準治療は、同時放射線化学療法とされている³²⁾。しかし本治療においても30%で腫瘍の局所再発がある³³⁾。また肺癌診療ガイドライン上では切除不能早期肺癌の治療には体幹部定位放射線治療が勧められているが³⁴⁾、実情では手術拒否例でも同治療方法が行われている。しかし体幹部定位放射線治療でもやはり5%前後に局所のみ再発が認められている^{35, 36)}。

これらの治療後に再発が疑われる症例では、再度全身評価が行われる。その症例の中には非常に選ばれた症例ではあるが手術治療が行われることがある、これが広い意味でSalvage手術と定義されている³⁷⁾。当科でも少ない症例ではあるが、SBRT後の局所再発症例にSalvage手術を行ってきた。他の報告同様にSBRT後のSalvage手術は胸腔内に癒着なども生じずに通常と同じ手術ができると報告した³⁸⁾。しかし進行がんの治療として行われた放射線化学療法³⁹⁾や免疫治療後⁴⁰⁾の手術では先ほど述べたように肺門部付近の線維化や炎症性変化のために手術は困難である²⁹⁾。当科でもわずかではあるが進行がん治療後のSalvage手術を経験している。治療前後の胸部CTを十分に検討して肺動脈、気管支の近傍の治療による変化をあらかじめ知ることでこれまでは安全に手術が行えている。非常に選択された症例しかSalvage手術の対象にならないので各施設で経験している症例数は限られると思われる。現在新潟県

呼吸器外科研究グループでは、Salvage手術の観察研究を行っている⁴¹⁾、この方面の知見が得られることを期待している。

最後に

肺癌に対する外科治療は、2000年代から始まった臨床試験で確立されたエビデンスの積み重ねにより、これまで標準と考えられてきた肺葉切除に対する考えが変わる可能性がある。より早期と考えられる腫瘍に対する縮小手術の適応拡大、肺併存症を有する肺癌に対する安全な手術や進行肺癌に対する術前治療を導入した手術治療などのエビデンスが次々と発表されるはずで、外科治療が肺がん治療により貢献できるようになることを期待する。

文献

- 1) 青木正, 佐藤哲彰, 岡田英 他: 肺癌に対する完全鏡視下肺葉切除. 県立がんセンター新潟病院医誌. 56 (2): 109-110. 2017.
- 2) Maqueda LB, García-Pérez A, Anna Minasyan A. et al.: Uniportal VATS for non-small cell lung cancer. *Gen Thorac Cardiovasc Surg.* 68 (7): 707-715. 2020.
- 3) Committee for Scientific Affairs, The Japanese Association for Thoracic Surgery Shimizu H, Okada M et al.: Thoracic and cardiovascular surgeries in Japan during 2017: Annual report by the Japanese Association for Thoracic Surgery. *Gen. Thorac Cardiovasc Surg* 68 (4): 414-449. 2020.
- 4) Veronesi G, Novellis P, Voulaz E, et al.: Robot-assisted surgery for lung cancer: State of the art and perspectives. *Lung Cancer.* 101: 28-34. 2016.
- 5) Ikeda N, Endo S, Fukuchi E et al.: Current status of surgery for clinical stage IA lung cancer in Japan: analysis of the national clinical database. *Surgery Today.* 50 (12): 1644-1651. 2020.
- 6) 新潟県立がんセンター新潟病院: 診療科のご案内 呼吸器外科. [引用2020-12-16] <https://www.niigata-cc.jp/treatment/kokyukigeka.html>
- 7) 日本肺癌学会: 肺癌診療ガイドラインⅡ非小細胞肺癌1, 外科治療. [引用2020-12-16] <https://www.haigan.gr.jp/guideline/2020/1/2/200102010100.html>
- 8) Ginsberg RJ, Rubinstein LV.: Randomized trial of lobectomy versus limited resection for T1 N0 non-small cell lung cancer. *Lung Cancer Study Group. Ann Thorac Surg.* 60 (3): 615-22. 1995.
- 9) Watanabe S, Asamura H, Suzuki K, et al.: Recent results of postoperative mortality for surgical resections in lung cancer. *Ann Thorac Surg.* 78 (3): 999-1002. 2004.
- 10) 日本臨床腫瘍研究グループ (JCOG): JCOGの基本情報治療開発マップ 肺がん外科グループ. [引用2020-12-16] http://www.jcog.jp/basic/map/LCSSG_20200713.pdf
- 11) Suzuki K, Koike T, Asakawa T, et al.: A prospective radiological study of thin-section computed tomography to predict pathological noninvasiveness in peripheral clinical IA lung cancer (Japan Clinical Oncology Group 0201). *J Thorac Oncol.* 6 (4): 751-756. 2011.
- 12) Suzuki K, Watanabe S, Wakabayashi M. et al. A nonrandomized confirmatory phase III study of sublobar surgical resection for peripheral ground glass opacity dominant lung cancer defined with thoracic thin-section computed tomography (JCOG0804/WJOG4507L). *J Clin Oncol.* 35 (15 suppl.): abstr 8561. 2017.
- 13) Nakamura K, Saji H, Nakajima R, et al.: A phase III randomized trial of lobectomy versus limited resection for small-sized peripheral non-small cell lung cancer (JCOG0802/WJOG4607L). *Jpn J Clin Oncol.* 40 (3): 271-274. 2010.
- 14) Suzuki K, Saji H, Aokage K, et al.: Comparison of pulmonary segmentectomy and lobectomy: Safety results of a randomized trial. *J Thorac Cardiovasc Surg.* 158 (3): 895-907. 2019.
- 15) Asamura H, Hishida T, Suzuki K. et al.: Radiographically determined noninvasive adenocarcinoma of the lung: survival outcomes of Japan Clinical Oncology Group 0201. *J Thorac Cardiovasc Surg.* 146 (1): 24-30. 2013.
- 16) Watanabe S, Asamura H, Suzuki K, et al.: The new strategy of selective nodal dissection for lung cancer based on segment-specific patterns of nodal spread. *Interact Cardiovasc Thorac Surg.* 4 (2): 106-109. 2005.
- 17) Krantz SB, Lutfi W, Kuchta K, et al.: Improved Lymph Node Staging in Early-Stage Lung Cancer in the National Cancer Database. *Ann Thorac Surg.* 104 (6): 1805-1814. 2017.
- 18) Choong CK, Meyers BF, Battafarano RJ, et al.: Lung cancer resection combined with lung volume reduction in patients with severe emphysema. *J Thorac Cardiovasc Surg.* 127 (5): 1323-1331. 2004.
- 19) 後藤達哉, 北原哲彦, 佐藤征二郎 他: 特発性肺線維症を合併した肺癌手術の安全性と予後に関する他施設前向き研究: 新潟県呼吸器外科研究グループ. *日本呼吸器外科学会雑誌.* 32 (7): 782-791. 2018.
- 20) Sato T, Teramukai S, Kondo H, et al.: Impact and predictors of acute exacerbation of interstitial lung diseases after pulmonary resection for lung cancer. *J Thorac Cardiovasc Surg.* 147 (5): 1604-1611. 2014.
- 21) Iwata T, Yoshino I, Yoshida S, et al: A phase II trial evaluating the efficacy and safety of perioperative pirfenidone for prevention of acute exacerbation of idiopathic pulmonary fibrosis in lung cancer patients undergoing pulmonary resection: West Japan Oncology Group 6711 L (PEOPLE Study). *Respir Res* 17 (1): 90. 2016.
- 22) Saji H, Ueno T, Nakamura H, et al.: A proposal for a comprehensive risk scoring system for predicting postoperative complications in octogenarian patients with medically operable lung cancer: JACS1303. *Eur J CardioThoracic Surg.* 53 (4): 835-841. 2018.
- 23) Shimoyama R, Tsutani Y, Wakabayashi M, et al. A multi-institutional randomized phase III trial comparing anatomical segmentectomy and wedge resection for clinical stage IA non-small cell lung cancer in high-risk operable patients: Japan Clinical Oncology Group Study JCOG1909 (ANSWER study). *Jap J Clin Oncol.* 50 (10): 1209-1213. 2020.
- 24) 日本肺癌学会: 肺癌診療ガイドラインⅡ非小細胞肺癌4, 周術期. [2020-12-16] <https://www.haigan.gr.jp/guideline/2020/1/2/200102040100.html>
- 25) Katakami N, Tada H, Mitsudomi T, et al.: A phase 3 study of induction treatment with concurrent chemoradiotherapy versus chemotherapy before surgery in patients with pathologically confirmed N2 stage III A non-small cell lung cancer (WJTOG9903). *Cancer.* 118 (24): 6126-6135. 2012.
- 26) Albain KS, Swann RS, Rusch VW, et al.: Radiotherapy plus chemotherapy with or without surgical resection for stage III non-small-cell lung cancer: a phase III randomised controlled trial. *Lancet.* 374 (9687): 379-386. 2009.

- 27) Forde PM, Chaft JE, Smith KN, et al: Neoadjuvant PD-1 Blockade in Resectable Lung Cancer. *N Engl J Med.* 378: 1976-1986. 2018.
- 28) Tanaka F, Yokomise H, Soejima T. et al.: Induction Chemoradiotherapy (50 Gy), Followed by Resection, for Stage IIIA-N2 Non-Small Cell Lung Cancer. *Ann Thor Surg.* 106 (4): 1018-1024. 2018.
- 29) Bott MJ, Yang SC, Park BJ, et al.: Initial results of pulmonary resection after following neoadjuvant nivolumab in patients with resectable non-small cell lung cancer. *J Thorac Cardiovasc Surg.* 158 (1): 269-276. 2019.
- 30) Hou GJ, He Y, Zhao P: Video-assisted thoracoscopic left upper lobectomy and broncho-and-angioplasty for a giant central lung cancer complicated with intratumoral abscess: one case report. *J Thorac Dis.* 10 (7): 4484-4486. 2018.
- 31) Agasthian T.: Initial experience with video-assisted thoracoscopic bronchoplasty. *Eur J CardioThoracic Surg.* 44 (4): 616-623. 2013.
- 32) 日本肺癌学会:肺癌診療ガイドラインⅡ非小細胞肺癌6, Ⅲ期非小細胞肺癌・肺尖部胸壁浸潤癌. [引用2020-12-16] <https://www.haigan.gr.jp/guideline/2020/1/2/200102060100.html>
- 33) Furuse K, Fukuoka M, Kawahara M. et al.: Phase III study of concurrent versus sequential thoracic radiotherapy in combination with mitomycin, vindesine, and cisplatin in unresectable stage III non-small-cell lung cancer. *J Clin Oncol.* 17 (9): 2692-2699. 1999.
- 34) 日本肺癌学会:肺癌診療ガイドラインⅡ非小細胞肺癌5, I-II期非小細胞肺癌の放射線療法. [引用2020-12-16] <https://www.haigan.gr.jp/guideline/2020/1/2/200102050100.html>
- 35) Senthil S, Lagewaard FJ, Haasbeek CJ, et al.: Patterns of disease recurrence after stereotactic ablative radiotherapy for early stage non-small-cell lung cancer: a retrospective analysis. *Lancet Oncol.* 13 (8): 802-809. 2012.
- 36) Lagerwaard FJ, Versteegen NE, Haasbeek CJ, et al.: Outcomes of stereotactic ablative radiotherapy in patients with potentially operable stage I non-small cell lung cancer. *Int J Radiat Oncol Biol Phys.* 83 (1): 348-353. 2012.
- 37) Uramoto H: Current Topics on Salvage Thoracic Surgery in Patients with Primary Lung Cancer. *Ann Thorac Cardiovasc Surg.* 22 (2): 65-68. 2016.
- 38) Koizumi T, Aoki T, Saito M, et al.: Salvage surgery to treat tumor regrowth after stereotactic body radiotherapy in primary non-small cell lung cancer. *J Thorac Dis.* 12 (10): 5289-5298. 2020.
- 39) Dickhoff C: Salvage surgery for locoregional recurrence or persistent tumor after high dose chemoradiotherapy for locally advanced non-small cell lung cancer. *Lung Cancer.* 94: 108-113. 2016.
- 40) Bott MJ, Cools-Lartigue J, Tan KS et al: Safety and feasibility of lung resection after immunotherapy for metastatic or unresectable tumors. *Ann Thorac Surg.* 106 (1): 178-183. 2018.
- 41) 新潟大学大学院医歯学総合研究科 呼吸循環外科学分野:一般の方へ 臨床研究について [引用2020-12-16] https://www.med.niigata-u.ac.jp/su2/general/clinical_practice.html